



レジデントレクチャー

2012/1/10 Y. M.

【症例】20歳代 男性

【主訴】咽頭痛・微熱

【既往歴】特記すべき事項なし

【職業】航空関連

【現病歴】

4月より咽頭痛及び止まらない咳嗽を主訴に5月半ば帰国。胸部単純写 真にて異常を指摘され、当院感染制御部受診。

血液検査所見(来院時)

WBC 4500/ μ l

Neutro 58.5%

Lympho 32.2%

Mono 3.9%

Eosino 5.0%

Baso 0.4%

RBC 4.64×10^6 / μ l

Hb 13.9g/dl

Ht 41.6%

PLT 15.2×10^3 / μ l

AST 15IU/L

ALT 11IU/L

LDH 120IU/L

ChE 387U/L

T-bil 1.0mg/dl

ALP 213IU/L

γ -GT 16IU/L

UN 11mg/dl

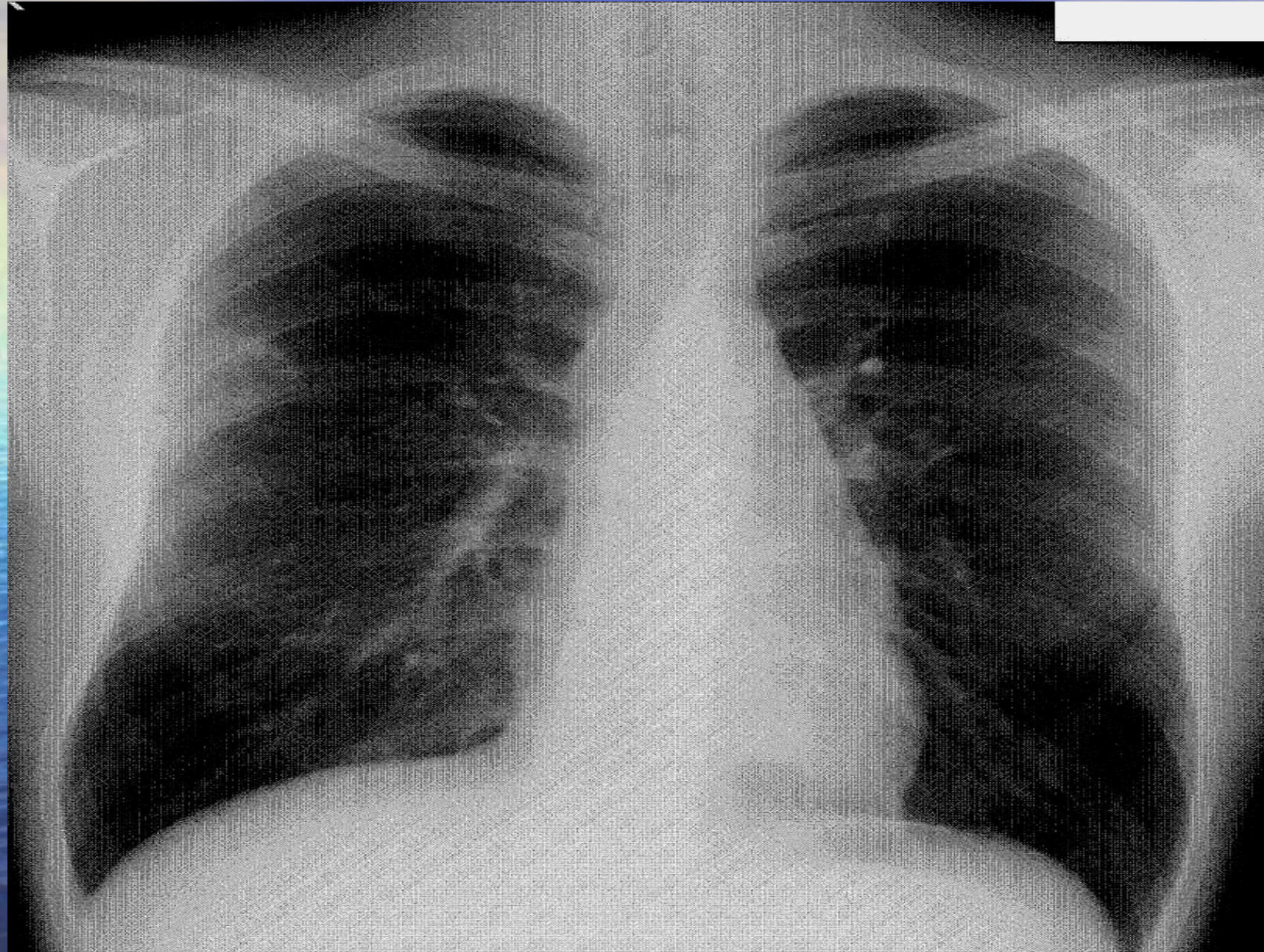
Cr 0.91mg/dl

TP 6.7g/dl

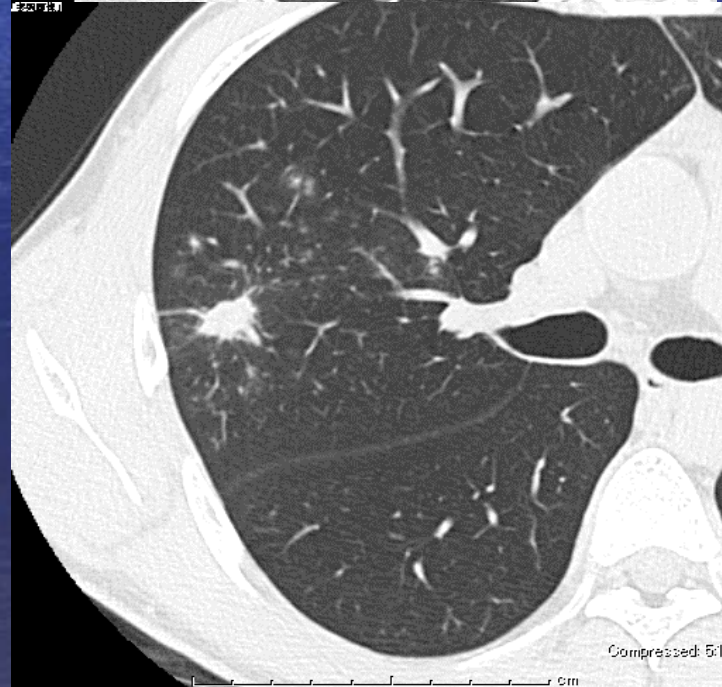
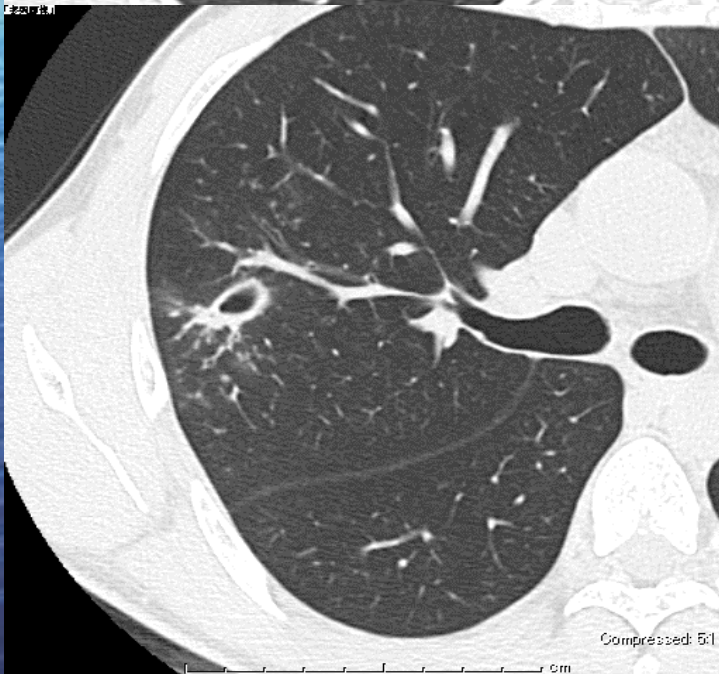
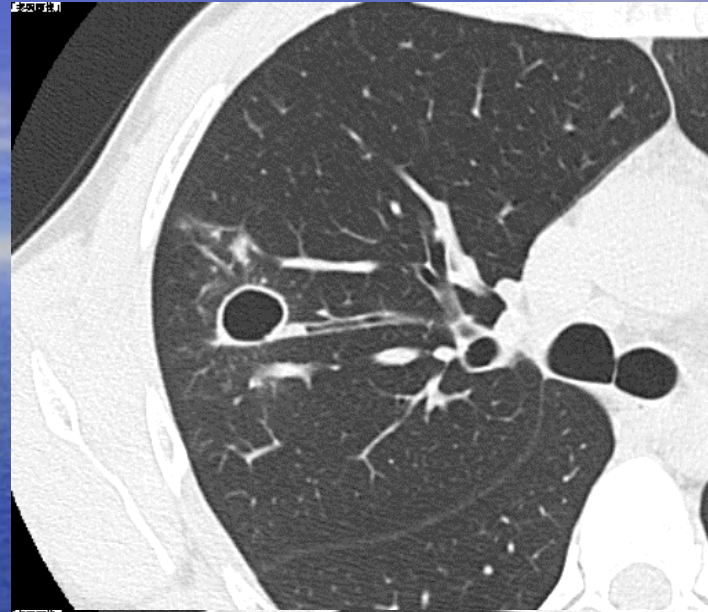
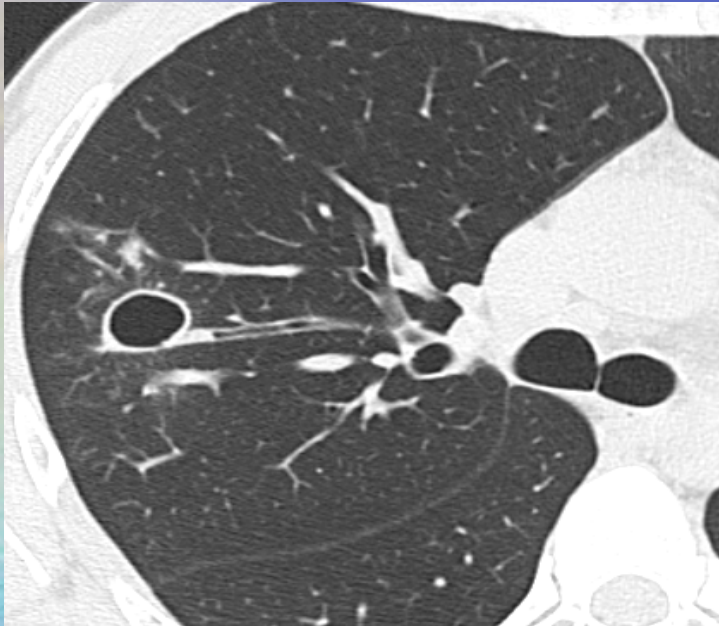Alb 3.9g/dl

CRP 0.90mg/dl

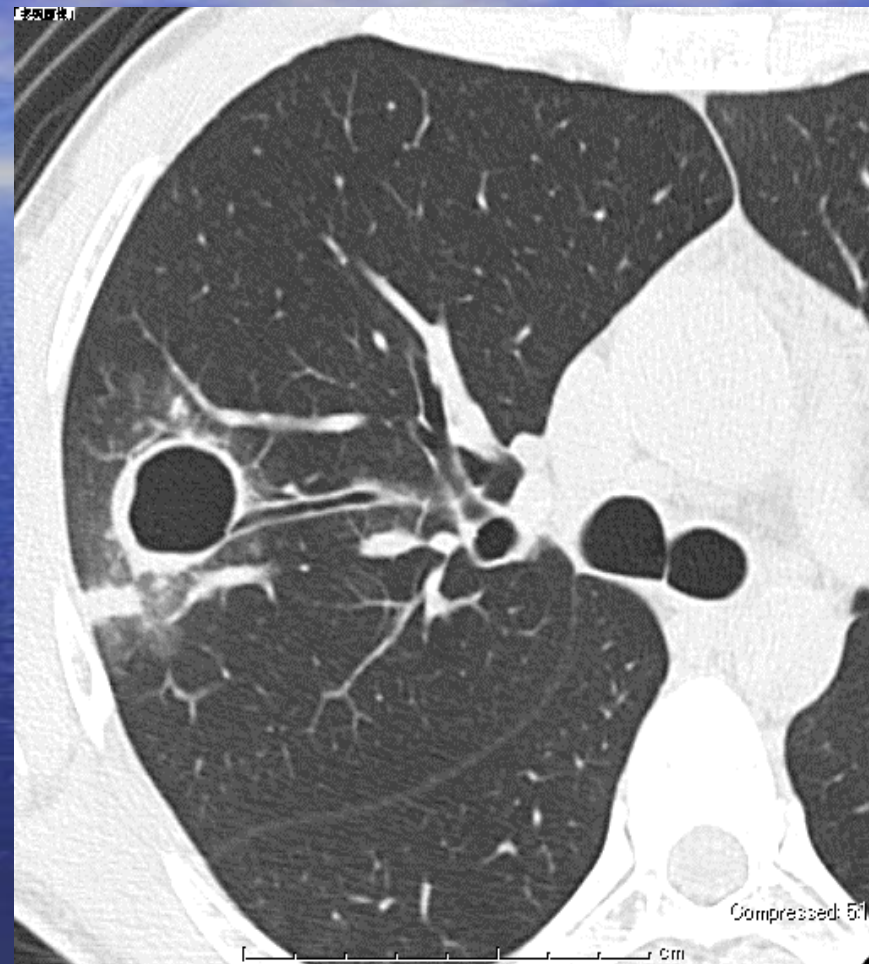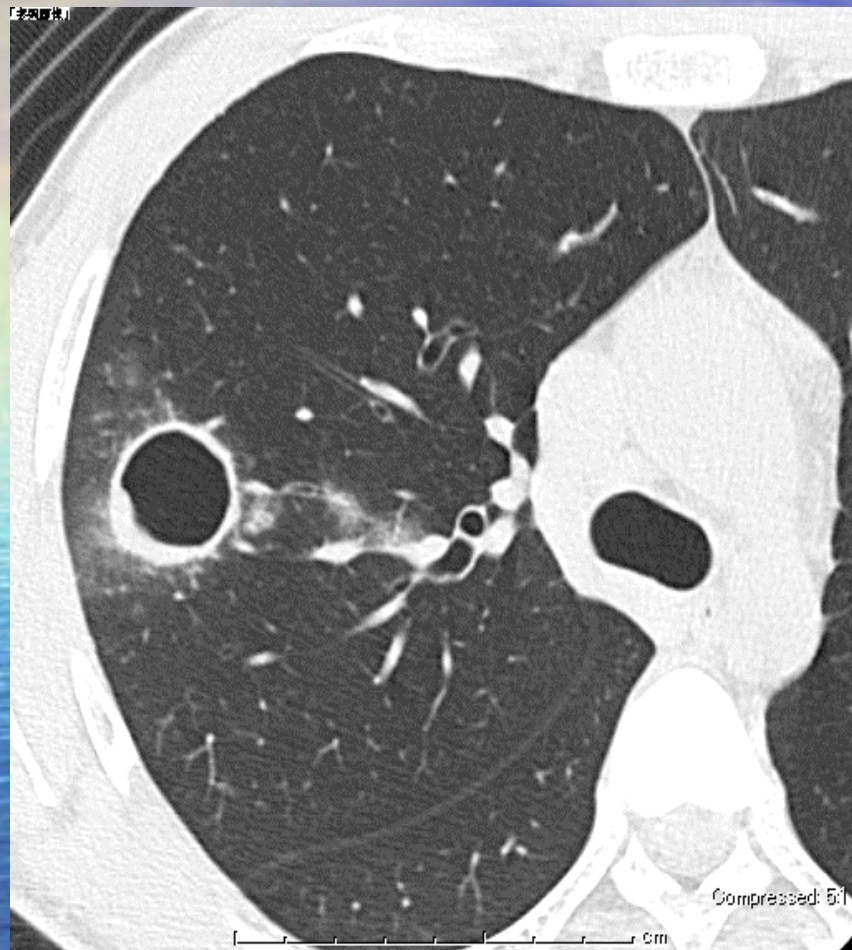
胸部单纯写真(来院時)



胸部CT



1ヶ月後胸部CT



画像所見のまとめ

胸部単純写真

右上肺野に約2cm大の結節影

胸部CT(来院時)

右上葉S2領域の空洞性病変約16mm

胸部CT(1ヶ月後)

同部位の空洞性病変約26mm

鑑別疾患

肺結核症

非結核性抗酸菌症

真菌症（クリプトコッカス・アスペルギルス等）

肉芽腫性病変（Wegener肉芽腫 肺Langerhans細胞肉芽腫等）

敗血症性肺塞栓

その他検査・情報

後日採血結果にて

アスペルギルス抗原(一)

QFT 陰性

β -D 4.0pg/ml未満

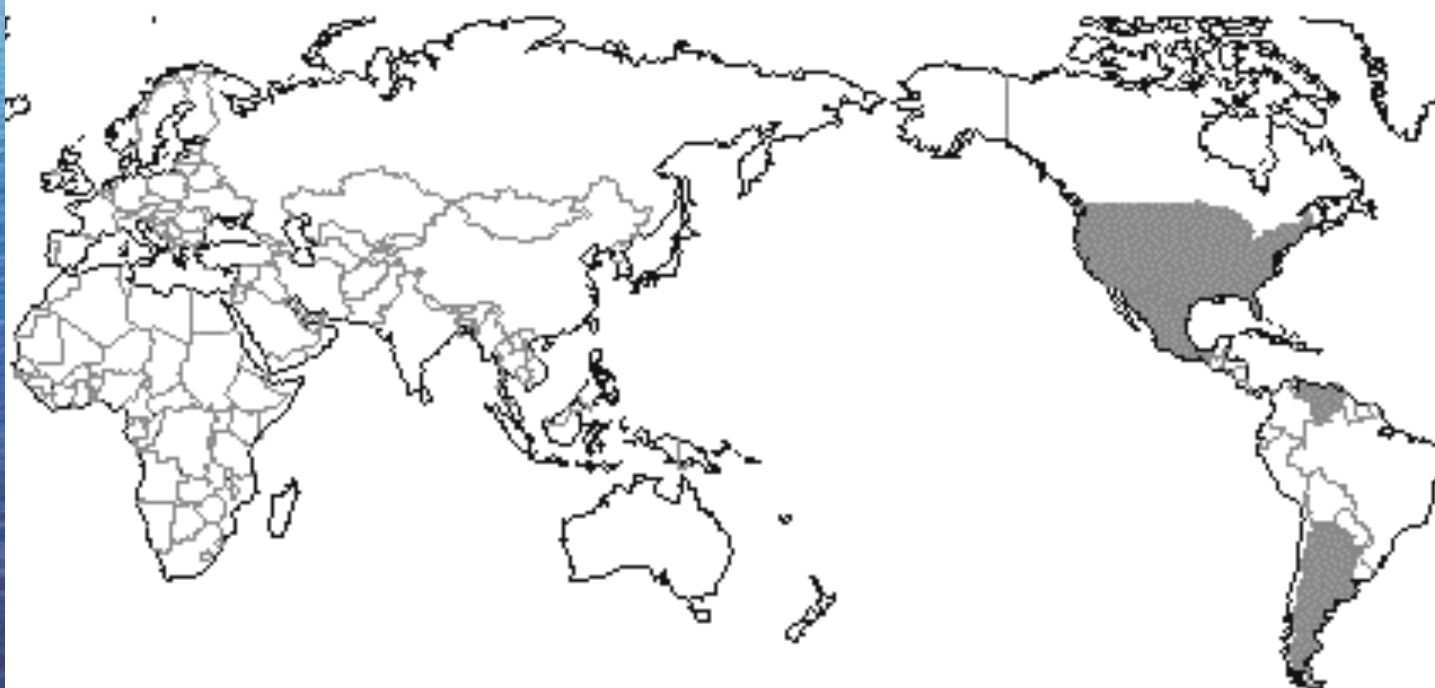ESR1Hr 15mm

また、帰国までの1年間はアメリカ・カリフォルニア州に滞在していた。

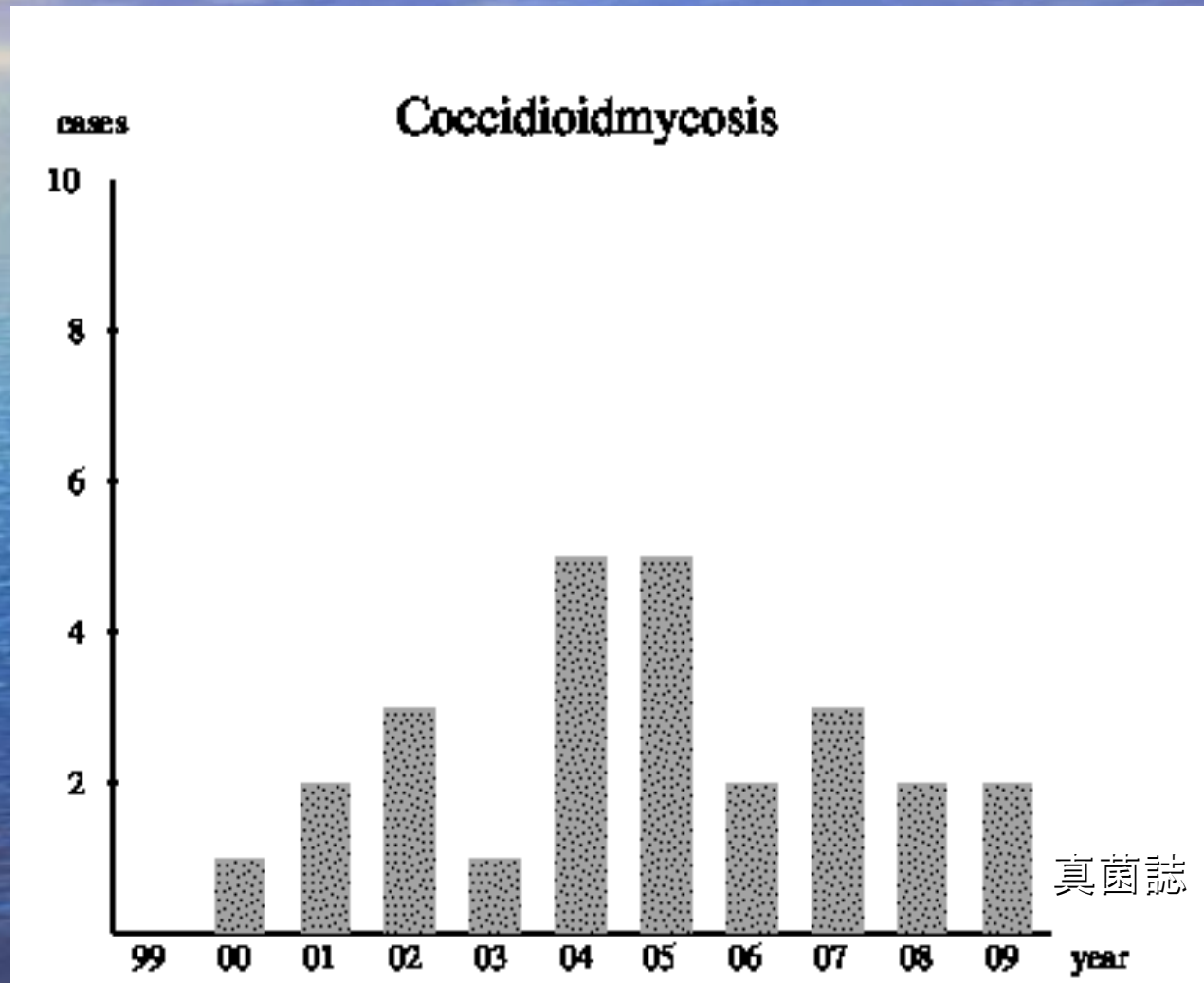
肺コクシジオイデス症

コクシジオイデス症は米国西南部、メキシコ西部、アルゼンチンのパンパ、ベネズエラのファルコン州の半乾燥地域

真菌誌 46巻1号より



今輸入感染症が増加している



真菌誌 46巻1号より

コクシジオイデス症の臨床

原発性肺コクシジオイデス症

原発性皮膚コクシジオイデス症

良性残留性コクシジオイデス症

進行性コクシジオイデス症

診断・治療

診断方法

- 病理組織診・喀痰検査・VATSでの検体検出
気管支肺胞洗浄液(BAL)

宮治誠:輸入真菌症とバイオハザード. 真菌誌1993;34:112—20.

治療方法

- 抗真菌剤(アゾール剤・amphotericin B・micafungin)

結語

- 肺コクシジオイデス症を経験した。
- 輸入真菌症は、真菌症の中でも感染力が強く感染力病原性が高いため正確な診断が求められる。
- 症例数はまだ少ないがどの医療機関で経験してもおかしくないだけに注意が必要。