

腹膜垂炎の一例

2012年5月 6年 R. T.

症例 50歳台 男性

- 主訴：左側腹部痛
- 現病歴：1週間前から左側腹部痛を自覚し、改善が認められないため、消化器内科外来を受診した

受診時現症

- 発熱なし
- 腹部は平坦で軟
- 左側腹部に圧痛あり
- 腹膜刺激症状なし
- CVA叩打痛なし

受診時検査所見

【血算】

WBC 9400 / μ l

Neutro% 61.3 %

Lympho% 29.3 %

Mono% 5.8 %

Eosino% 2.7 %

Baso% 0.9 %

RBC 481万 / μ l

Hb 14.6 g/dl

Ht 43.3 %

PLT 33.9万 / μ l

【生化学】

AST 19 IU/l

ALT 18 IU/l

LDH 199 IU/l

ChE 299 U/l

T-Bil 0.5 mg/dl

D-Bil 0.1 mg/dl

ALP 261 IU/l

γ -GTP 67 IU/l

CK 189 U/l

Cr 0.83 mg/dl

eGFR 74 ml/分/1.73m²

UA 5.8 mg/dl

TG 150 mg/dl

HDL-C 49 mg/dl

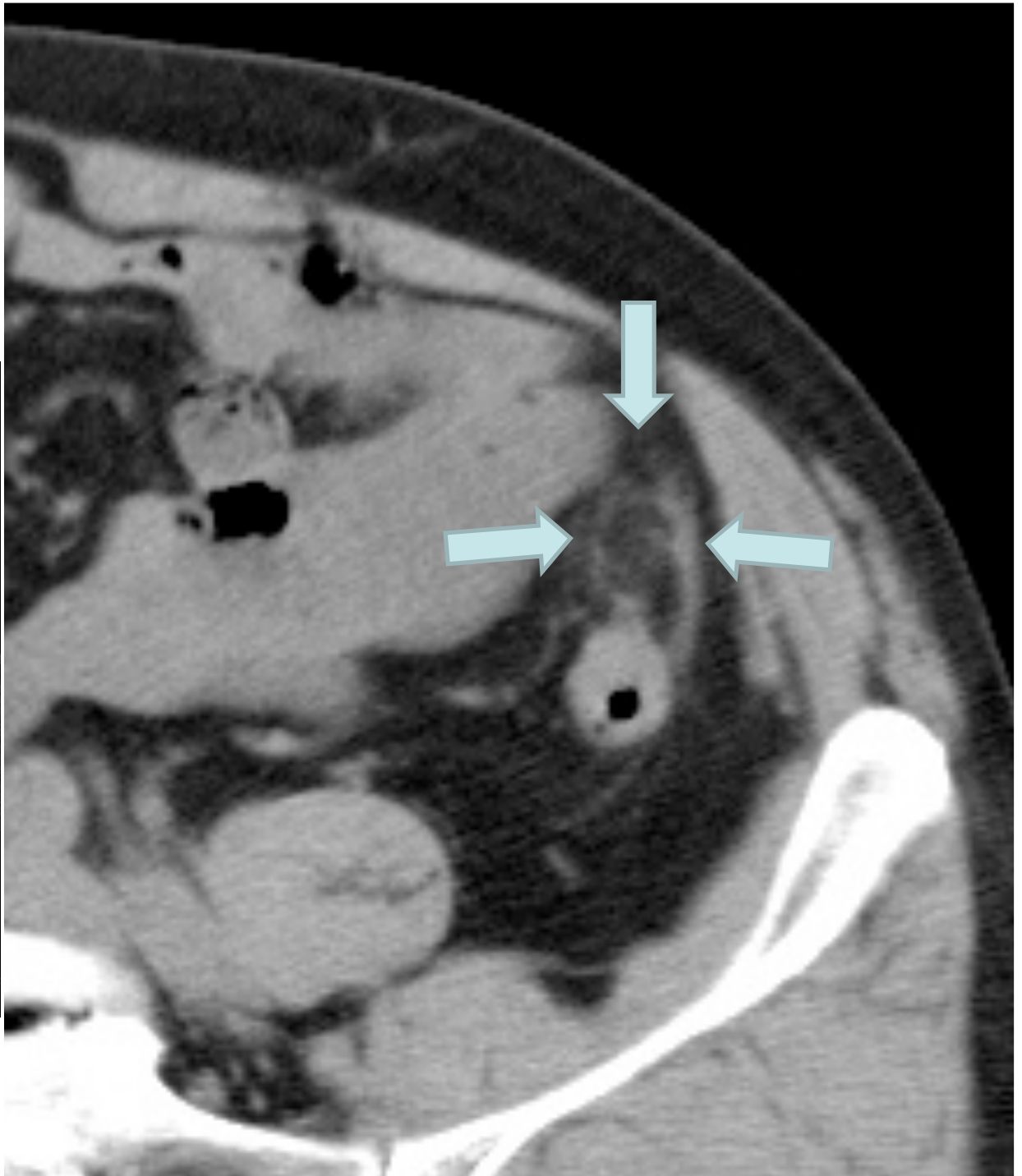
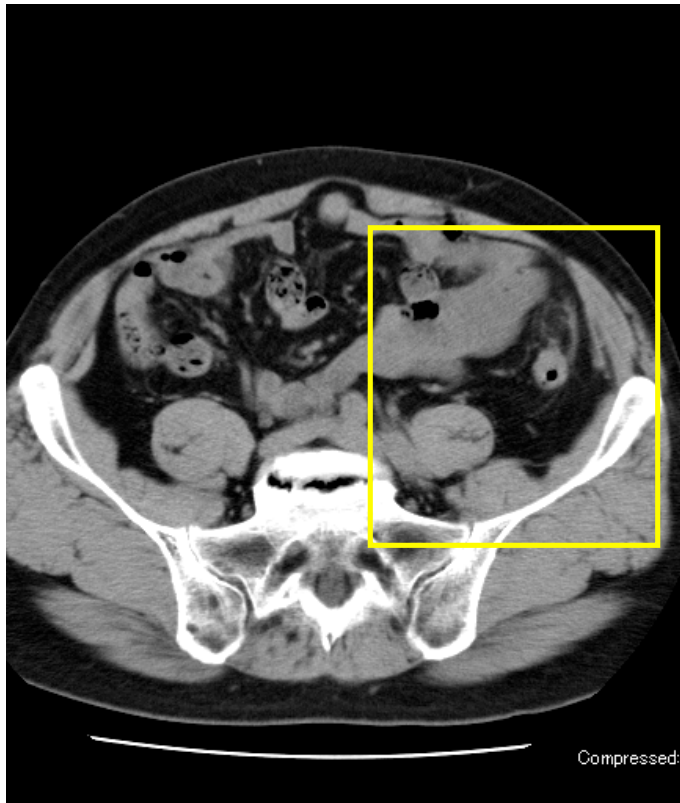
LDL-C 114 mg/dl

血糖(食後) 99 mg/dl

HbA1c 5.7 %

CRP 0.66 mg/dl

腹部非造影 CT



画像所見のまとめ

1. 下行結腸前壁に底辺を置く円弧状の病変を左側腹部に認める。
2. 病変は相対的に高吸収の辺縁を持ち、内部は脂肪濃度を示す。
3. 病変の大きさは約2cmである。
4. 隣接する下行結腸に憩室炎を認めない。



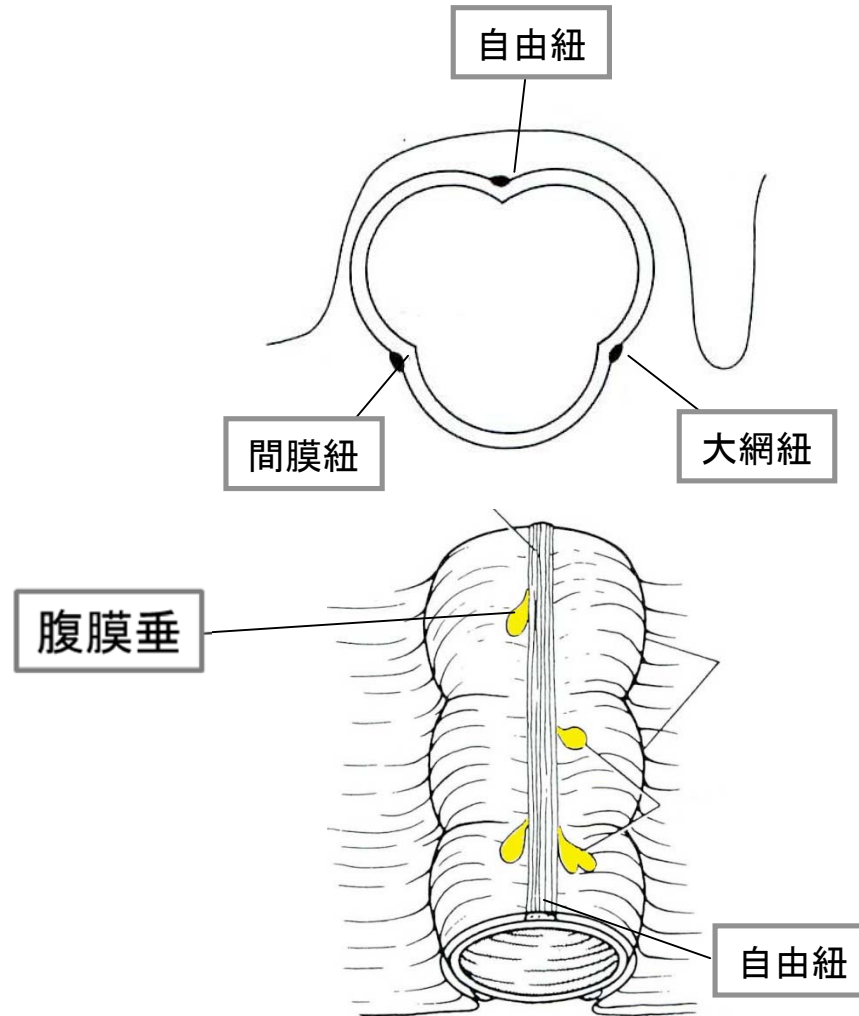
腹膜垂炎
acute epiploic appendagitis

腹膜垂炎について

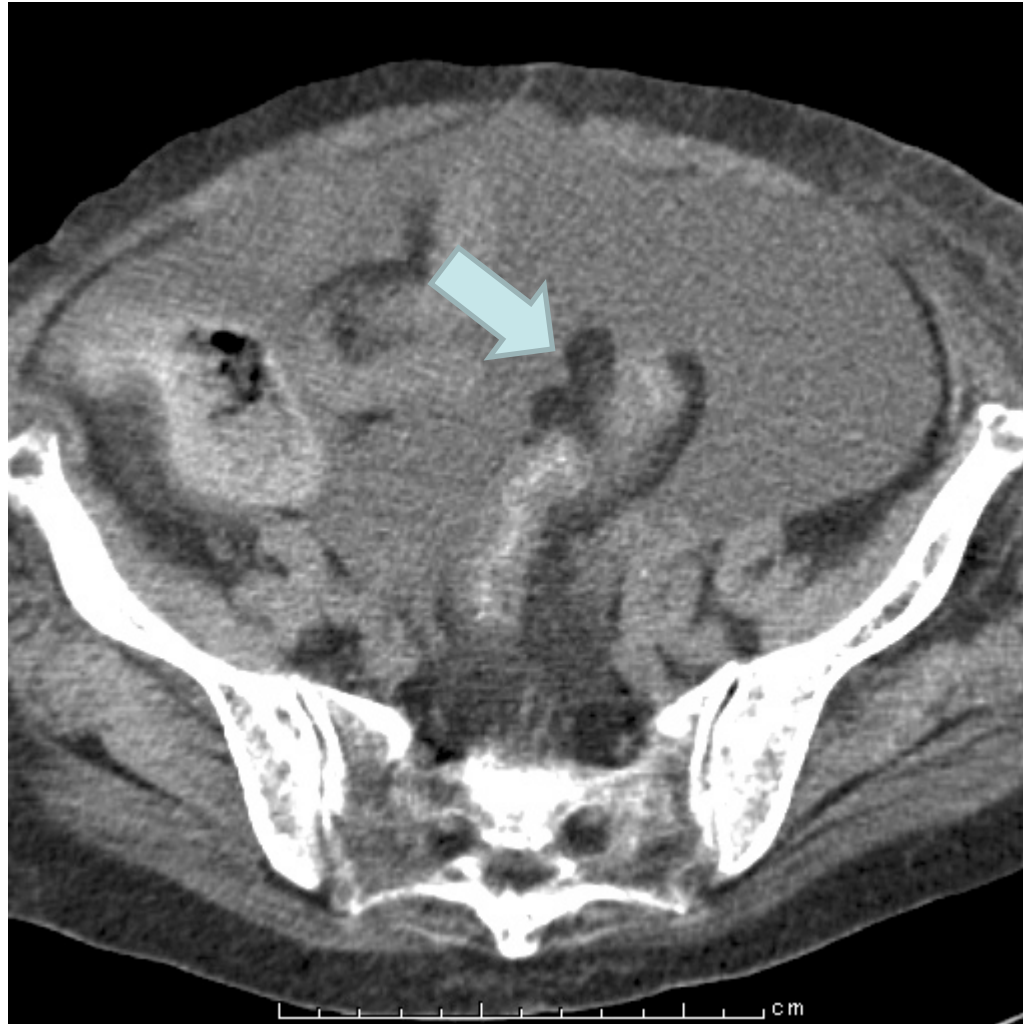
- 腹膜垂炎は腹膜垂の急性炎症で、急性腹症として発症するまれな疾患である。予後良好であることから、憩室炎、虫垂炎などの他の急性腹症との鑑別が重要である。
- 1956年 Lynnが最初に報告
- 1986年 DanielsonがCT所見を報告

腹膜垂の解剖

Dynamic Radiology of The Abdomen Forth Edition Springer-Verlag



腹膜垂



腹膜垂炎の疫学

本邦における66例の内訳

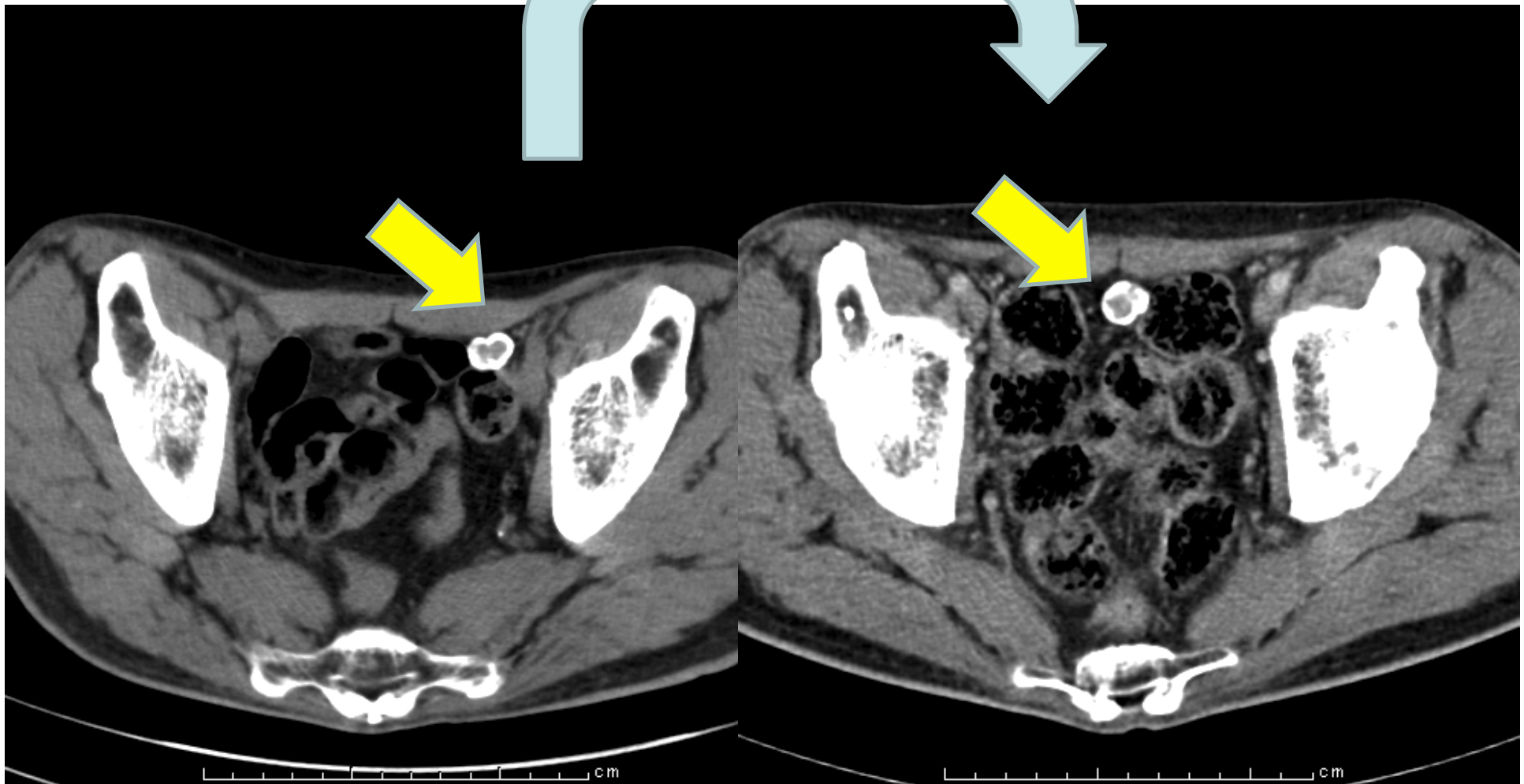
- 大多数が腹痛を主訴とする
 - 発熱や白血球増多など炎症所見は軽度のことが多い
 - 平均年齢 42歳
 - 性差 男性:女性=42:24
 - 発生部位
 - 上行結腸26例(39%)
 - S状結腸23例(34%)
 - 横行結腸6例(9%)
 - 盲腸6例(9%)
 - 下行結腸5例(8%)
- 日臨外会誌 2011;72(5):1181-1185

腹膜垂炎の原因

- 血行障害型
 - 腹膜垂の捻転
 - 血栓による梗塞
 - 直接圧迫による循環障害
- 非血行障害型
 - 憩室炎などの細菌感染の腹膜垂への波及

遊離腹膜垂 (腹腔鼠)

2ヶ月後



腹膜垂炎の治療

- 薬物治療
 - 消炎剤、抗生剤
 - 近年保存的治療が行われ、鎮痛剤のみで1～2週間で症状は改善
- 手術療法の適応
 - 保存的療法を行っても疼痛が持続する症例
 - 腹膜垂のband形成による腸閉塞を起こした症例

Radiographics 25 :1521-1534, 2005.

日臨外会誌2007;40(10):1711-1715

日臨外会誌 2011;72(5):1181-1185

結語

- 腹膜垂炎はまれな急性腹症であるが、画像で診断可能である
- CTにて結腸に底辺を置く円弧状の辺縁高吸収と内部に脂肪濃度を持つ病変をみた場合に腹膜垂炎を疑う
- 本疾患は経過観察可能な疾患であり、知っておく必要がある

参考文献

- Ajay K, et al. Acute Epiploic Appendicitis and Its Mimics. Radiographics 2005; 25 :1521-1534
- Gabriela G, et al. Foreign Objects encountered in the Abdominal Cavity at CT. Radiographics 2011; 31: 409-428
- 図説 人体解剖学 医学書院
- スネル 臨床解剖学 第二版 メディカルサイエンスインターナショナル
- Meyers : Dynamic Radiology of The Abdomen Forth Edition Springer-Verlag

参考文献

- 岩崎靖士ほか：術前に診断し腹腔鏡下に切断したS状結腸腹膜炎の1例．日臨外会誌 2011；72(5):1181-1185
- 千堂宏義ほか：腹膜垂による絞扼性イレウスの1例．日臨外会誌2007；40(10):1711-1715