

咽頭痛を主訴とした 石灰沈着性頸長筋腱炎の一例

研修医2年目 M. H.

指導医 J. H.

症例 40歳代 女性

【主訴】 咽頭痛、頸部痛

【現病歴】

一週間前より咽頭痛、咳嗽が出現した。近医受診し抗生剤処方により症状改善したが、二日前より症状再燃し頸部痛と開口障害も出現したため再び近医に受診し、当院に紹介受診となった。

【既往歴】 なし

【家族歴】 なし

【身体所見】 開口三横指，頸部リンパ節多数触知，扁桃腺腫大なし

血液検査

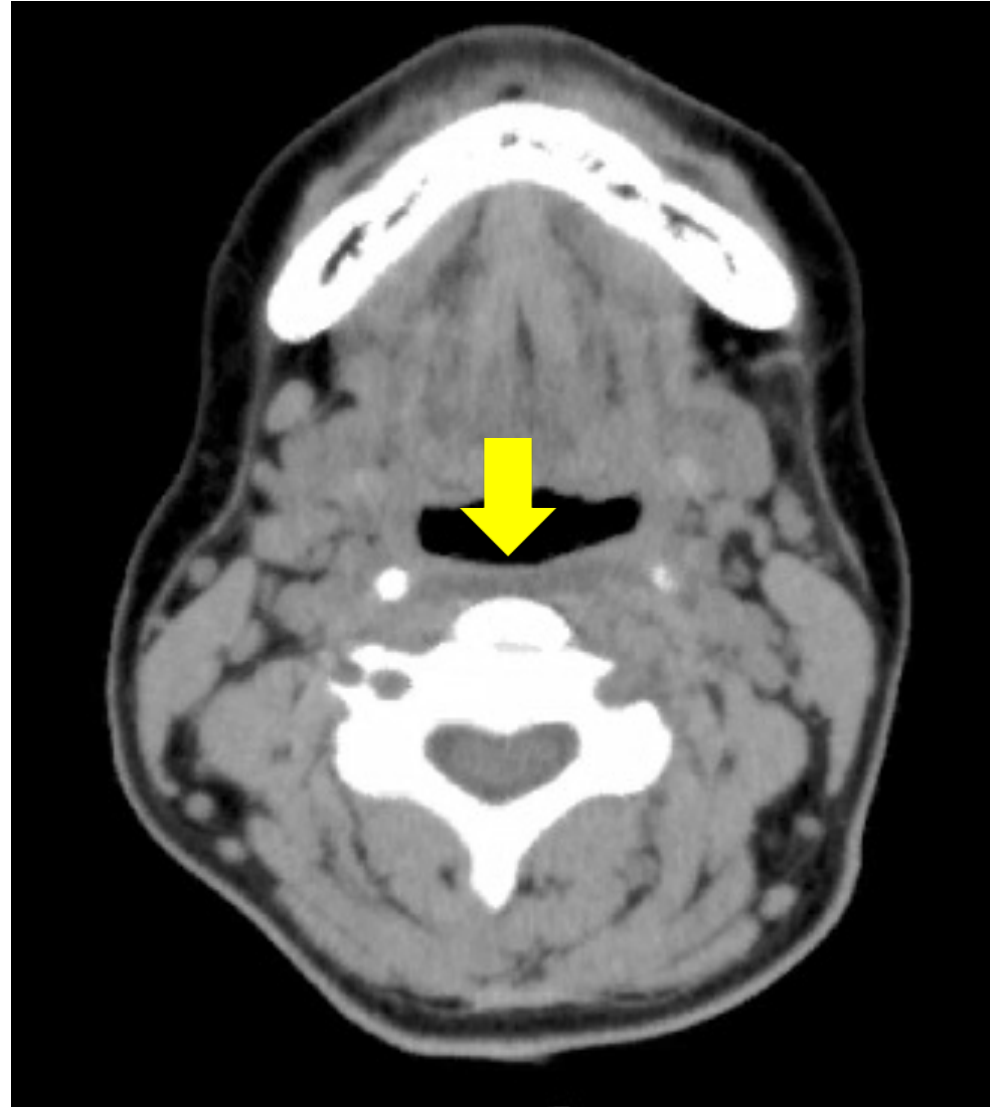
<血算>

WBC	10100	/ μ l
Neutro	71.9	%
Lympho	19.2	%
Mono	8.2	%
Eosino	0.5	%
Baso	0.2	%
RBC	494	$\times 10^4$ / μ l
Hb	10.1	g/dl
Ht	33.3	%
MCV	67.4	fL
MCHC	30.3	%
Plt	402	$\times 10^3$ / μ l

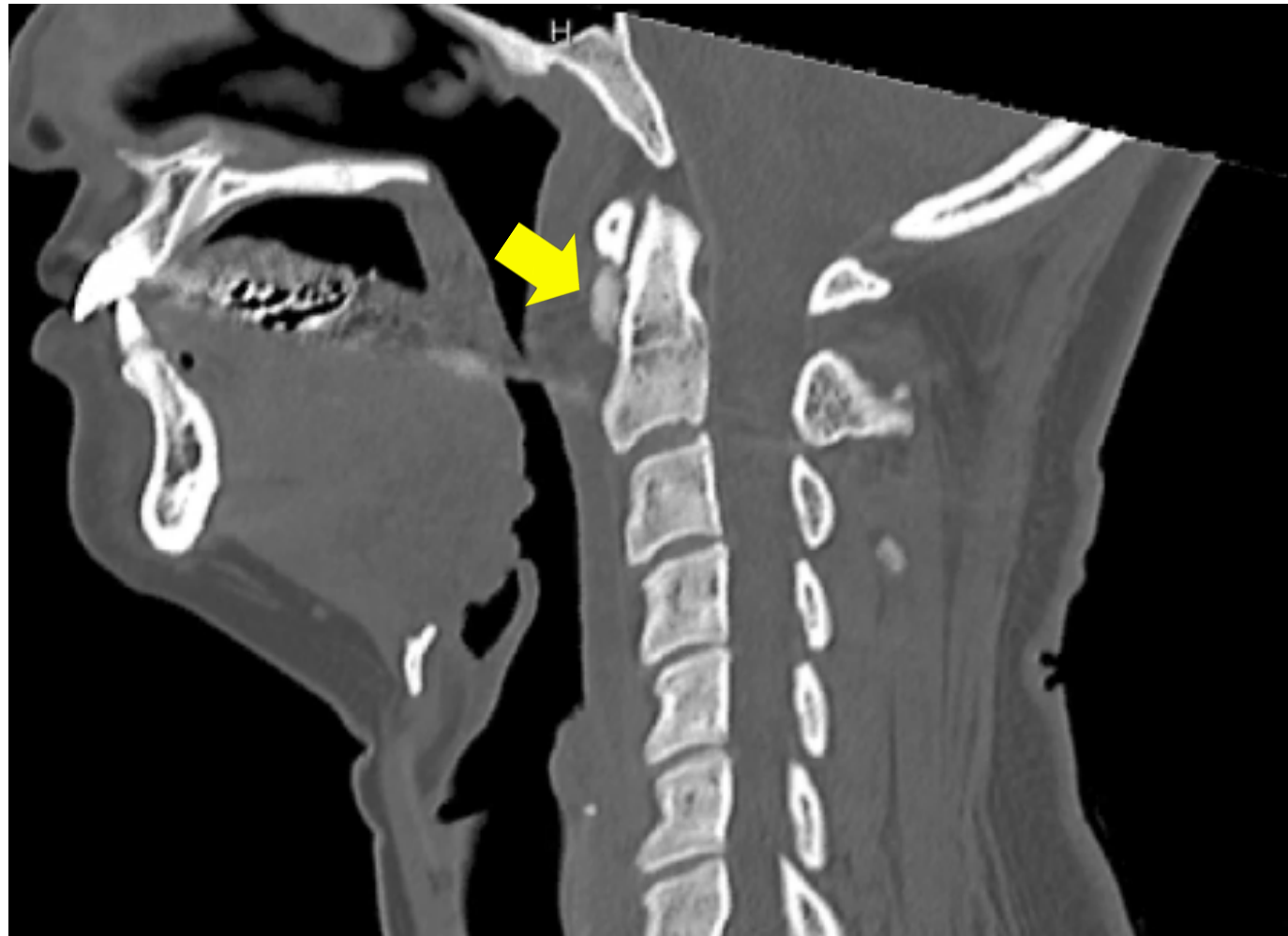
<生化学>

AST	16	U/l	Na	140	mEq/l
ALT	11	U/l	K	3.8	mEq/l
LDH	159	U/l	Cl	104	mEq/l
ALP	154	U/l	Ca	9.4	mg/dl
γ -GT	11	U/l	CRP	1.93	mg/dl
TP	8.0	g/dl			
Alb	4.1	g/dl			
UN	11	mg/dl			
Cr	0.52	mg/dl			
UA	3.6	mg/dl			

非造影CT



非造影CT



診断

石灰沈着性頸長筋腱炎

石灰沈着性頸長筋腱炎

- 好発年齢は14歳～65歳と幅広い
- 性差はない
- 主症状は急性の頸部痛、頸部可動制限、咽頭痛、嚥下痛
- 炎症反応高値
- 体温は平熱～軽度の発熱

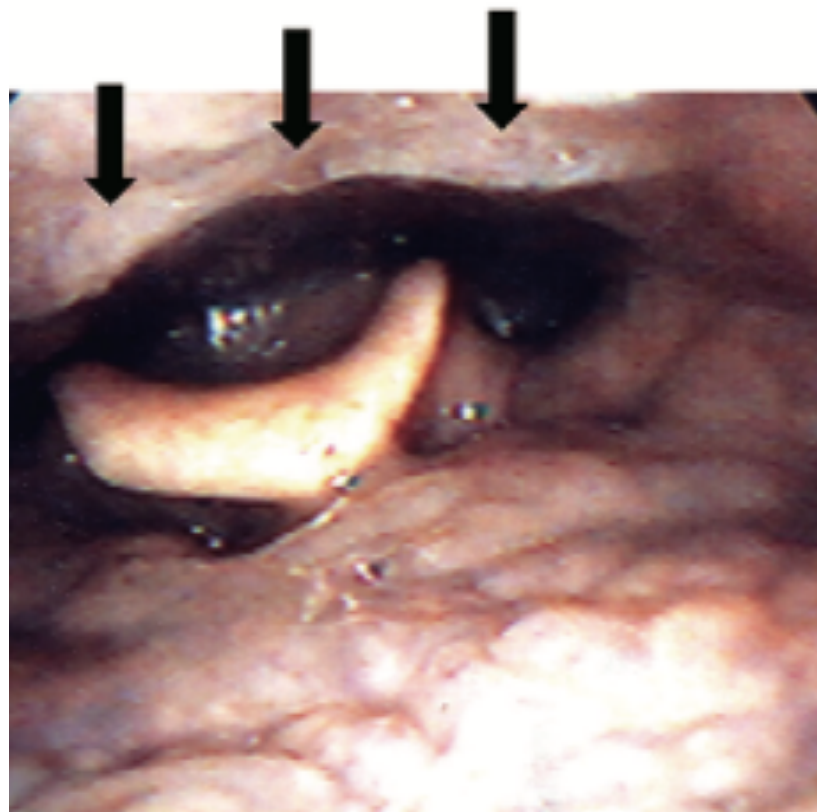
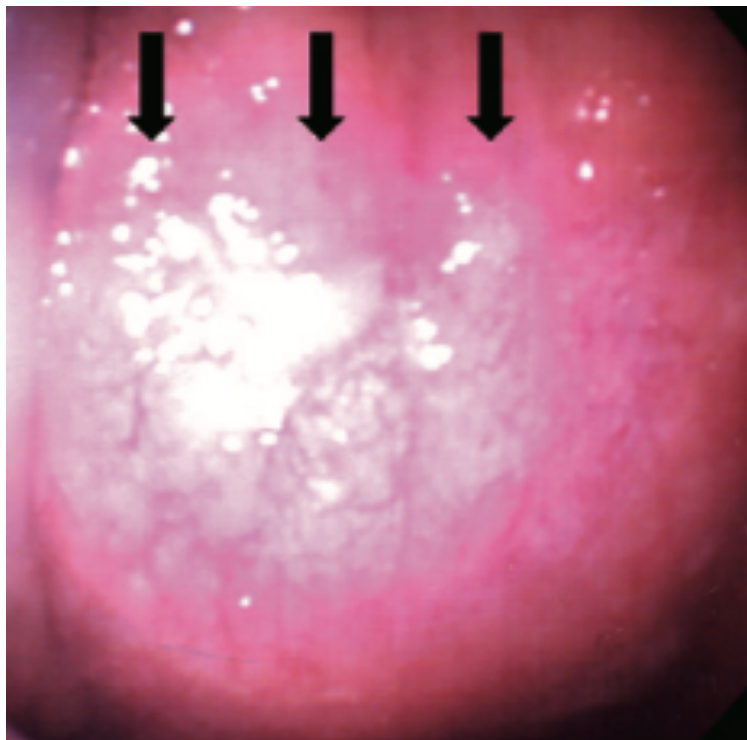
石灰沈着性頸長筋腱炎

- 1960年代に初めて報告された疾患で、1994年にRing Dらが同部位の組織標本から頸長筋腱へのハイドロキシアパタイトの沈着が原因であることを明らかにした。
- 繰り返す運動により腱の炎症や阻血が起きることが原因と言われているが明らかにはなっていない。

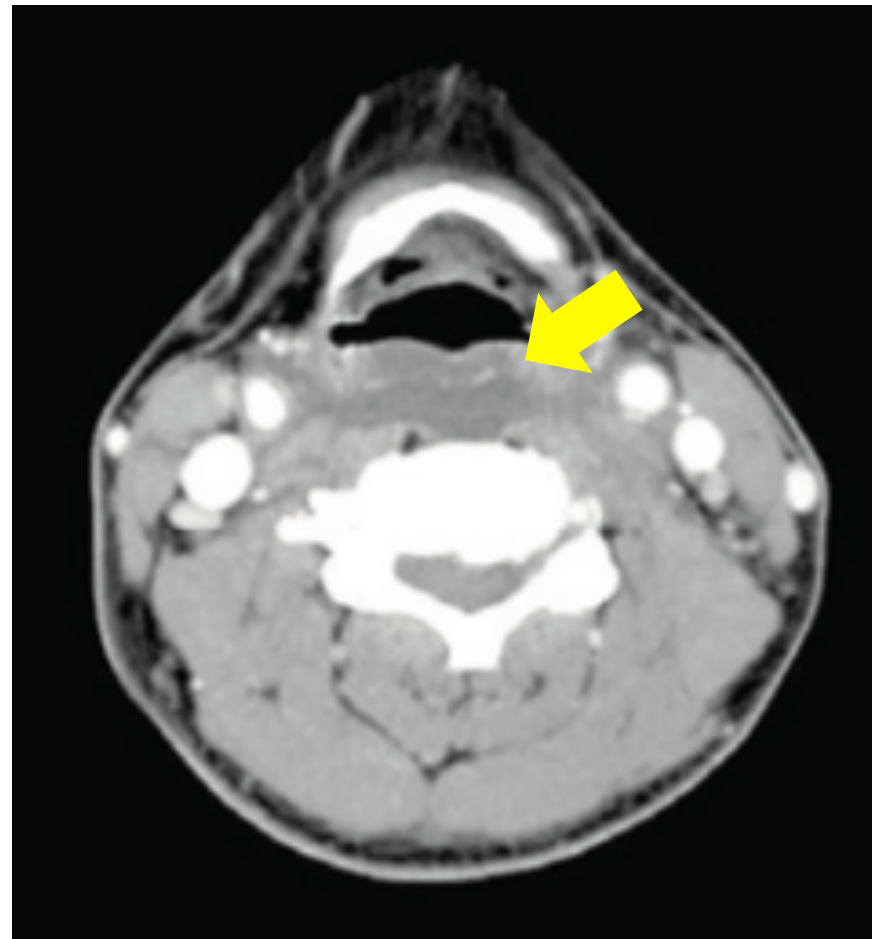
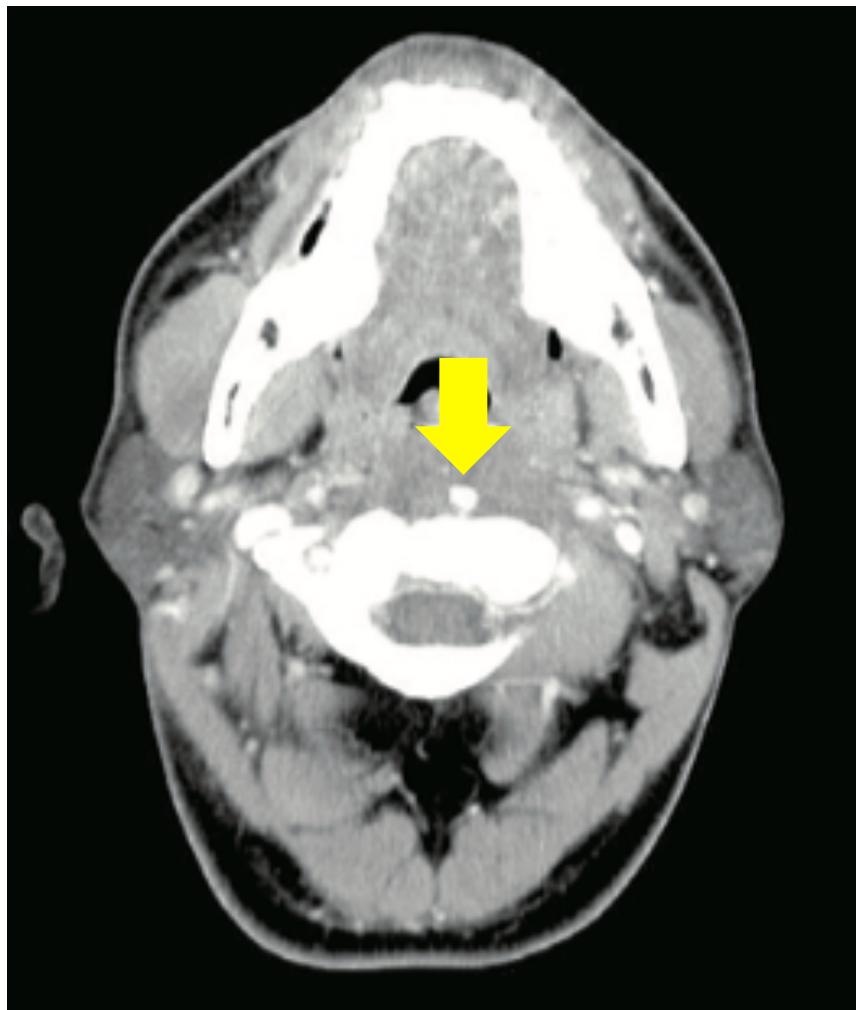
石灰沈着性頸長筋腱炎

- 頸長筋(上斜部)は第3～5頸椎の横突起から起始し、環椎前結節に停止する。
- ほとんどの症例では環軸椎前方の筋腱(上斜部の停止部)に石灰化を来すことが多いが、第4～5頸椎前方に石灰化を来すことも報告されている。

喉頭ファイバー



頸部造影CT



治療法

- 局所安静(カラーなど)
- NSAIDs

1～2週間で自然治癒する予後良好な疾患

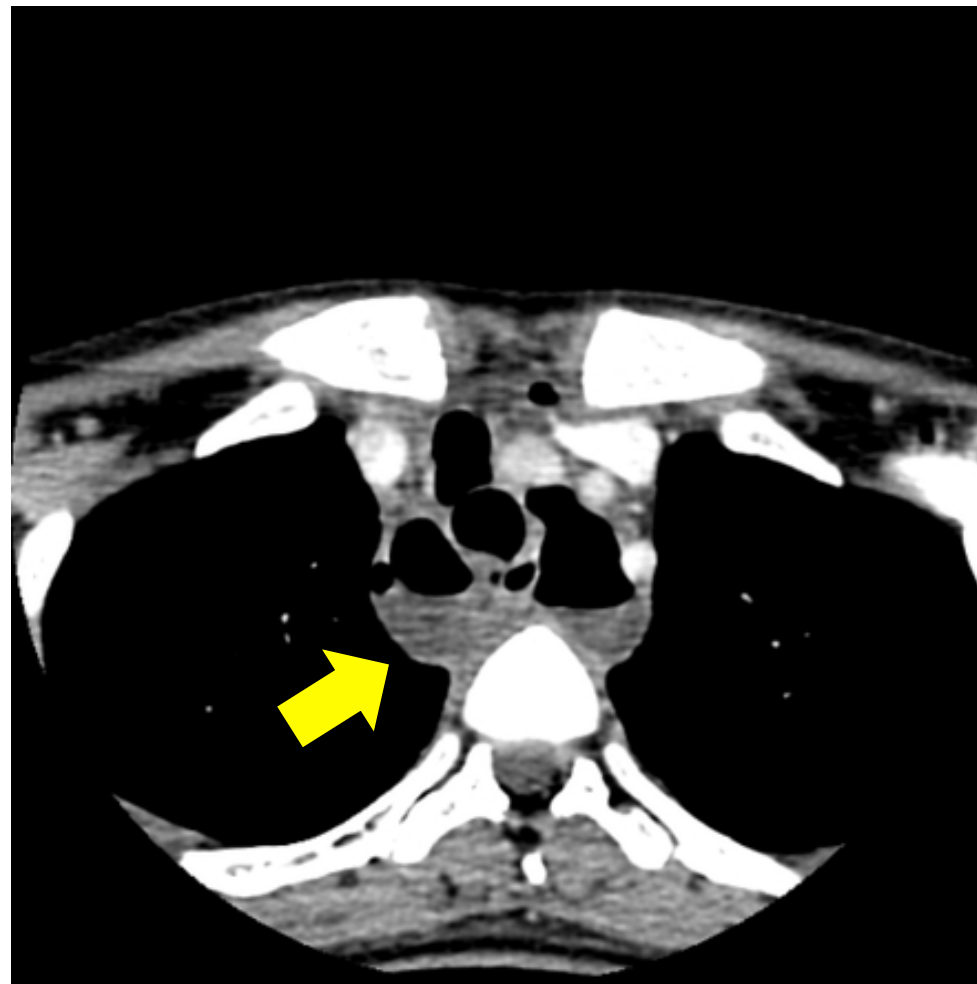
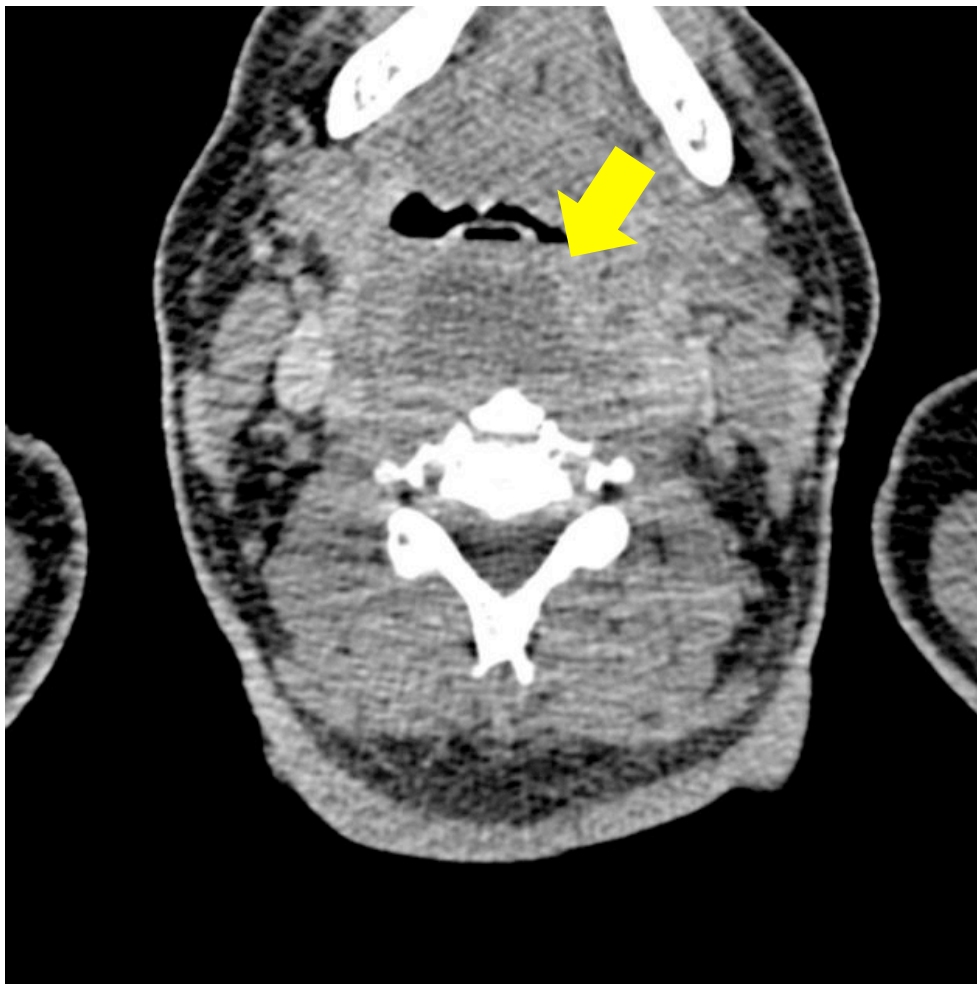


実際の臨床現場では抗生剤が投与される例が多い

鑑別疾患

- 咽後膿瘍、化膿性脊椎炎、髄膜炎、外傷など
- 小児の咽頭後間隙の低吸収域は川崎病も鑑別に入る

咽後膿瘍の画像所見



川崎病と咽後膿瘍

- 頸部症状が強い例では病初期から咽後膿瘍様の所見を呈する
- 造影CTにて咽頭後間隙に低吸収域を認める
- 膿瘍ではなく血管炎に伴う蜂窩織炎と考えられている

結語

- 咽頭痛を主訴とした石灰沈着性頸長筋腱炎の一例を経験した
- 頸部痛と共に咽頭痛のある症例では石灰沈着性頸長筋腱炎を念頭において鑑別する

参考文献

- Ring D, Vaccaro AR, Scuderi G, et al : Acute calcific retropharyngeal tendinitis. Clinical presentation and pathological characterization. J Bone Joint Surg Am 1994 : 76 : 1636-1643
- Southwell K, Hornibrook J : Acute calcific longus colli tendinitis : an unusual location and presentation. Arch Otolaryngol Head Neck Surg 2012 : 138 : 676-679
- 増田文子 他 : 咽後膿瘍と鑑別を要した急性石灰沈着性頸長筋腱炎の2症例. 耳展2009: 52: 300-306
- 大塚雄一郎 他 : 石灰沈着性頸長筋炎の8例—その鑑別診断と治療について. 日耳鼻 2013: 116: 1200-1207
- Hartley J: Acute cervical pain associated with retropharyngeal calcium deposit: a case report. J Bone Joint Surg 46:1753-1754, 1964.
- 友森あや 他 : 咽後膿瘍との鑑別を要した川崎病の5例. 小児科臨床 2014:11:2159-2164